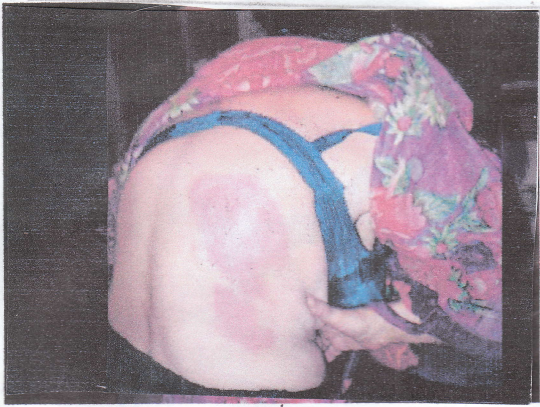

Приложение

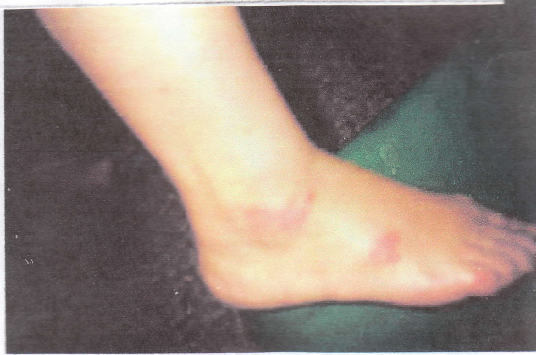ожоги

1 – тела

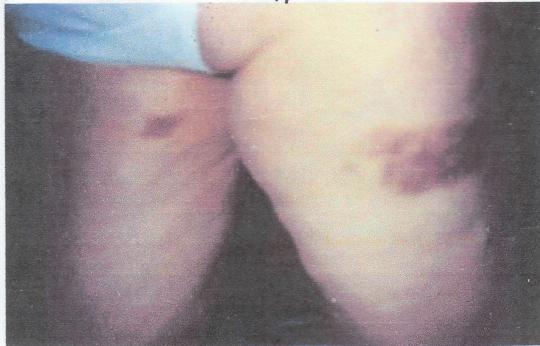2 – ступни  
при ночных опытах.



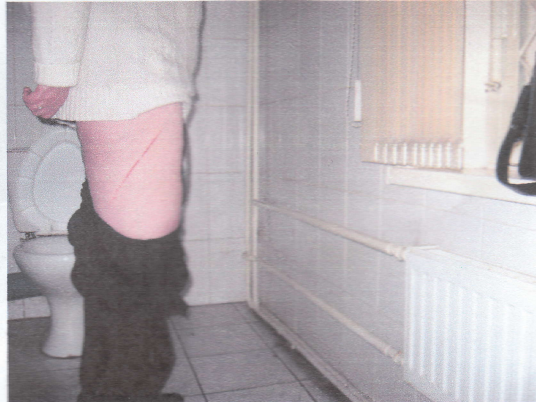1.



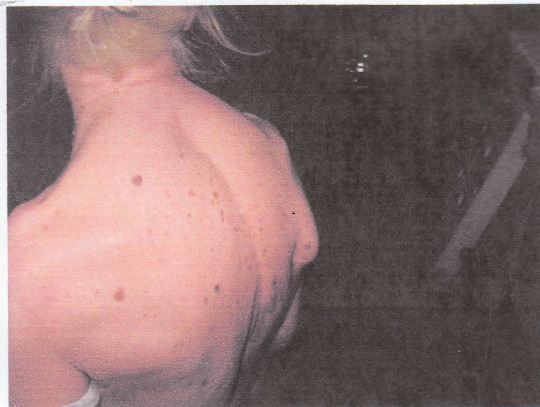2.



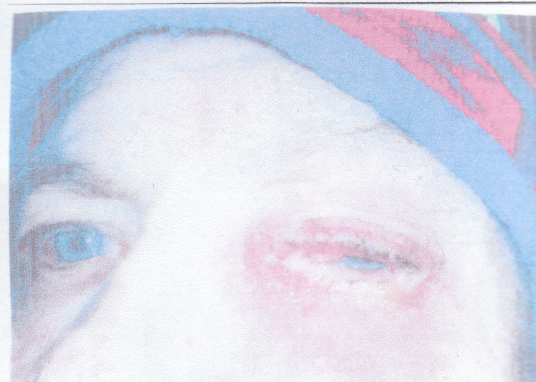3.



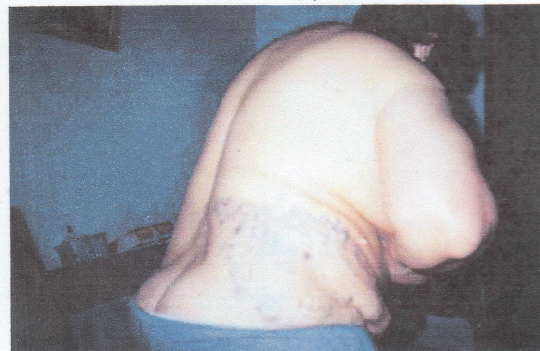4.



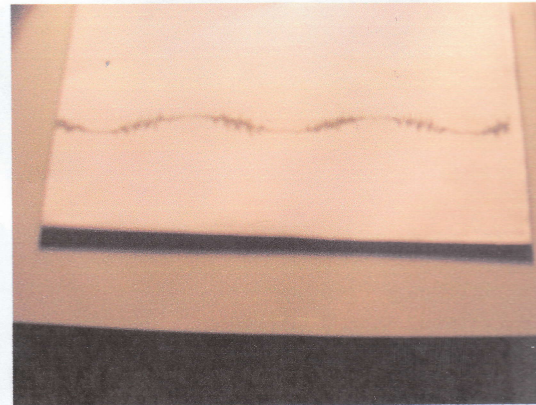
5.



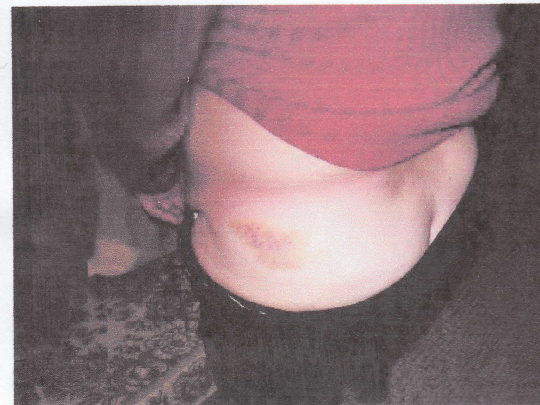6.



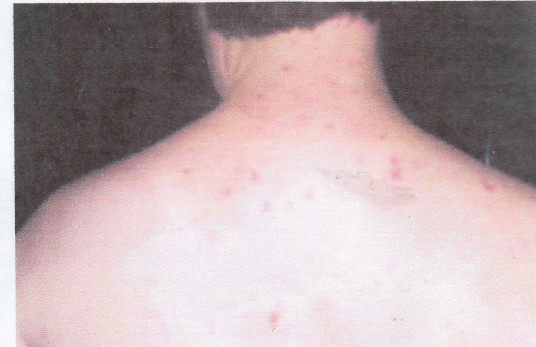7.



8.



9.



10.

3 – гематомы на  
бедрях после  
ночных опытов.

4 – порез ноги  
при опытах.

5 – экспериментально  
наращенный горб.

6 – новообразования  
на глазном веке  
от воздействия  
излучений.

7 – гематома на теле  
после опытов.

8 – осциллограмма  
квартирного сетевого  
напряжения,  
модулированного  
высокой частотой.

9 – гематома на  
женском бедре.

10 – точечные ожоги  
на воротниковой  
зоне.